膝関節グループ
福井大学医学部膝関節グループは主に
● 変形性膝関節症、膝関節リウマチなどの炎症性・変性疾患
● 靭帯損傷、半月板損傷、離断性骨軟骨炎などの外傷性疾患
などを対象に治療を行っています。
外来診療は毎週火・木曜日（受付：8時半~11時）です。

以下に代表的な疾患と治療について解説致します。

1. 変形性膝関節症-Osteoarthritis of the knee joint（膝OA）
変形性膝関節症は膝関節の軟骨が摩耗することにより生じますが（下図参照）、40歳代頃より発症が始まり、日本人の膝関節においては60歳代女性で約30%、80歳代女性では70%以上においてみとめると報告されています。また平成19年度（2007年）厚生労働省国民生活基礎調査によりますと、要支援の患者の疾患別では関節症（20.2%）が老衰（16.6%）を抜き、第1位をしめるようになっており、高齢化社会においてはますます重要な疾患の一つになってきています。

正常膝関節X線画像

変形性膝関節症X線画像

変性軟骨

現在、変形性膝関節症の治療として
①保存的治療、②高位脛骨骨切り術、③人工膝関節置換術（TKA）
などを行っています。特に人工膝関節置換術ではナビゲーションシステムを使用し、より低侵襲で正確な手術を行っています。

① 保存的治療
足底部に外側が高い板を装着することで膝を内側に傾け、疼痛を減少させるような装具や（図1）、杖の使用で膝に掛かる体重を分散させたり（図2）、膝にサポーターを装着し膝の安定性を高め、膝の不安定性を抑制し痛みを軽減させたりします（図3）。また大腿部の筋肉を鍛えることで膝関節の安定性が高まり関節の慢性的な痛みが軽減することもわかってきました。また軟骨の構成成分の一部であるヒアルロン酸を関節内に注入することも行われます。

図1

図2

図3

② 高位脛骨骨切り術
もともとヒトの膝関節はややX脚（大腿脛骨外側角:FTA が175度前後）になるようになっていますが、変形性膝関節症の場合、膝の軟骨がいたんでくると、膝の内側（もしくは外側）に体重が掛かりO脚（まれにX脚）になり、さらに軟骨が削れるという悪循環に陥ります。高位脛骨骨切り術とは、その膝の形を骨切りすることで元のいい形に戻し、まだいたんでいない反対側の軟骨を使ってあげようとする手術です。変形性膝関節症の初期から進行期の膝関節で適応になります。

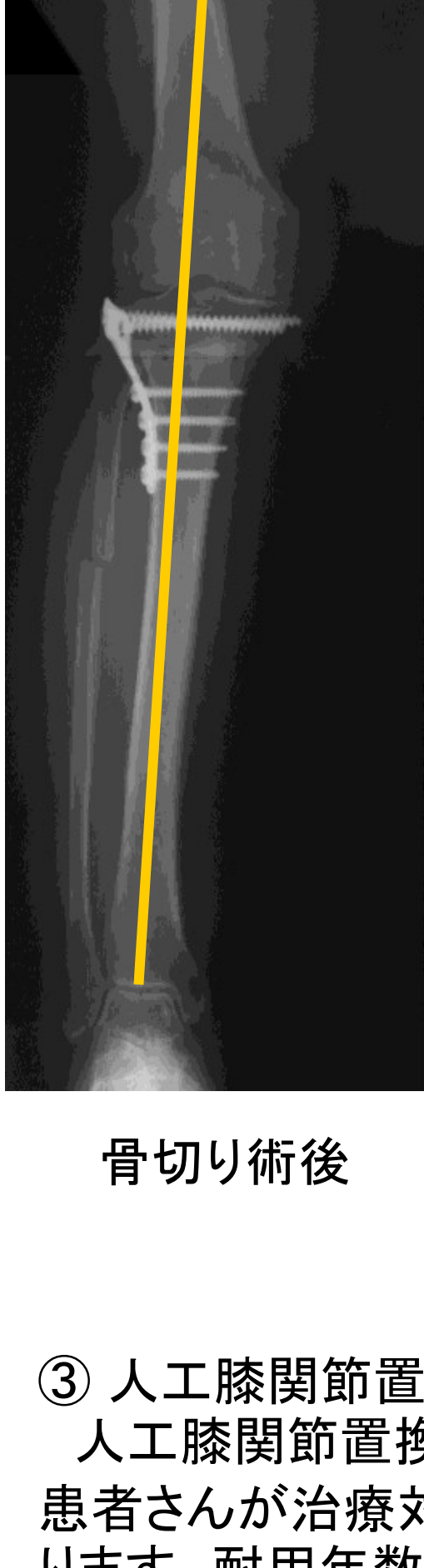
骨切り術後

骨切り前

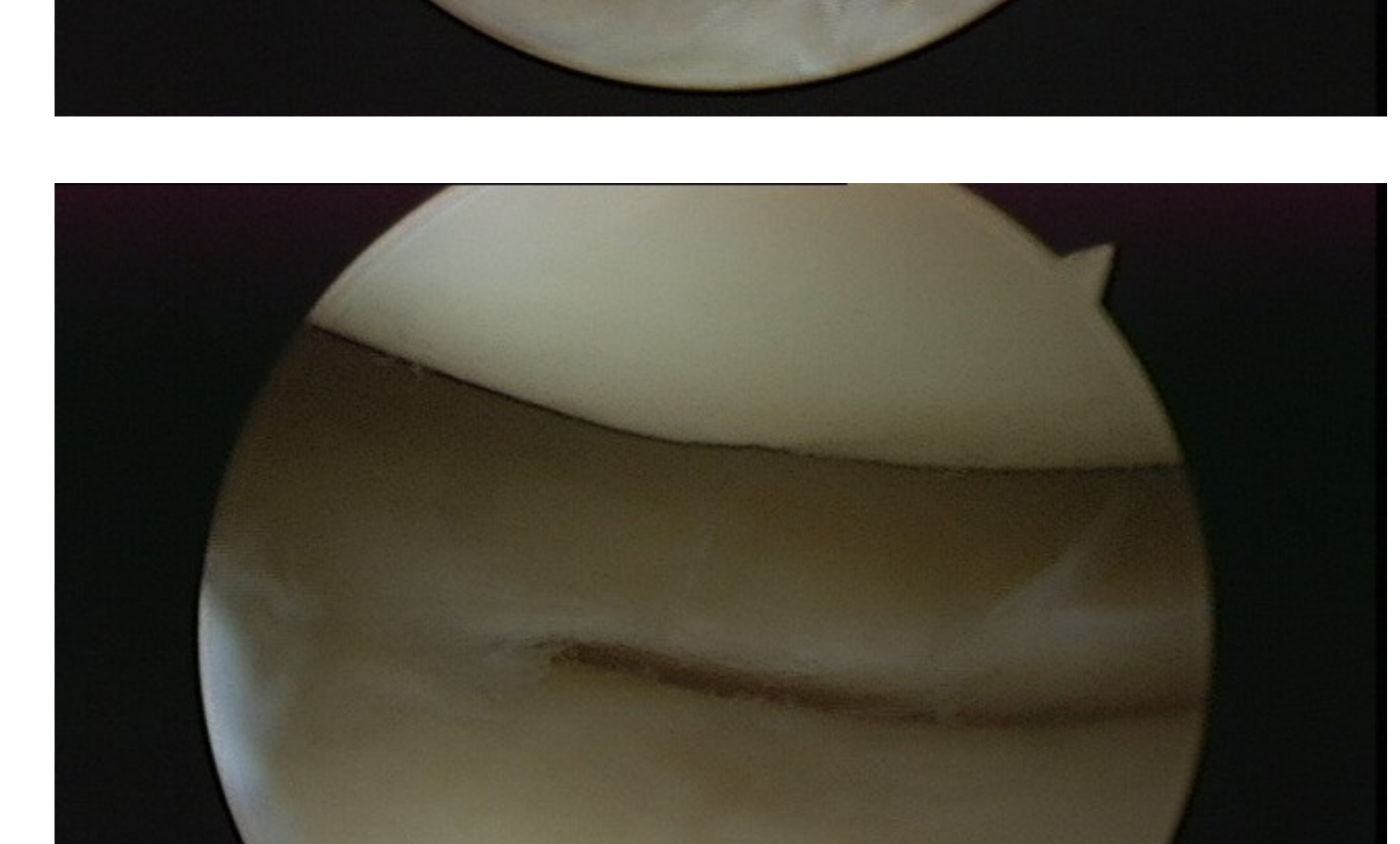
内側

外側

③ 人工膝関節置換術(TKA)
人工膝関節置換術（TKA）は上記の治療で疼痛が軽快しない進行期から末期の変形性膝関節症の患者さんが治療対象になります。すり減った軟骨を金属製の人工物で全面的に置き換える手術になります。耐用年数としては20年前後といわれています。

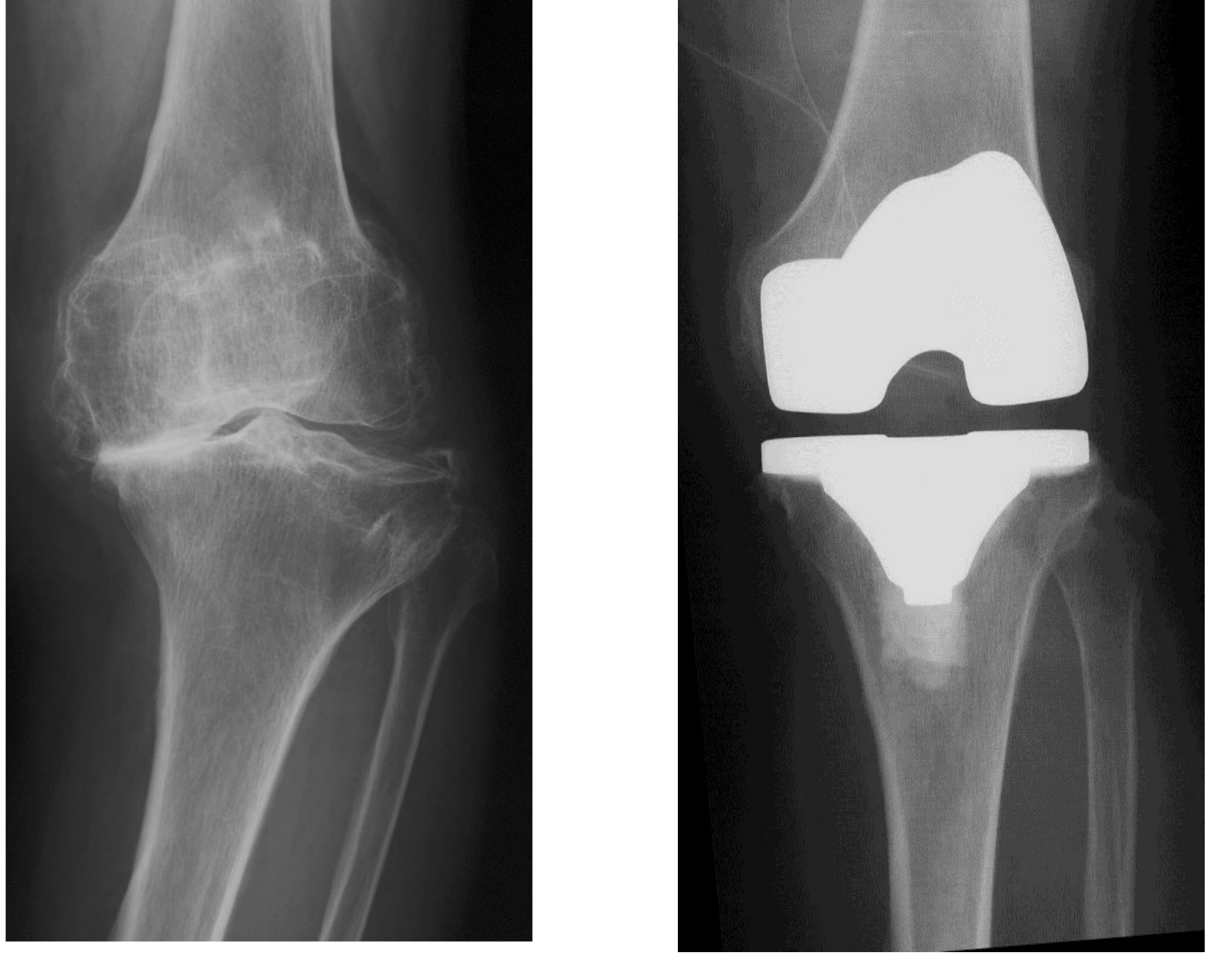
術前・術後膝X線画像

また最近では下記の写真にあるようなナビゲーションシステムを導入し、低侵襲で正確な手術を行っています。また下のグラフにあるように、今までは困難であった術中の膝関節の動作解析をリアルタイムに評価することが出来るようになりました。

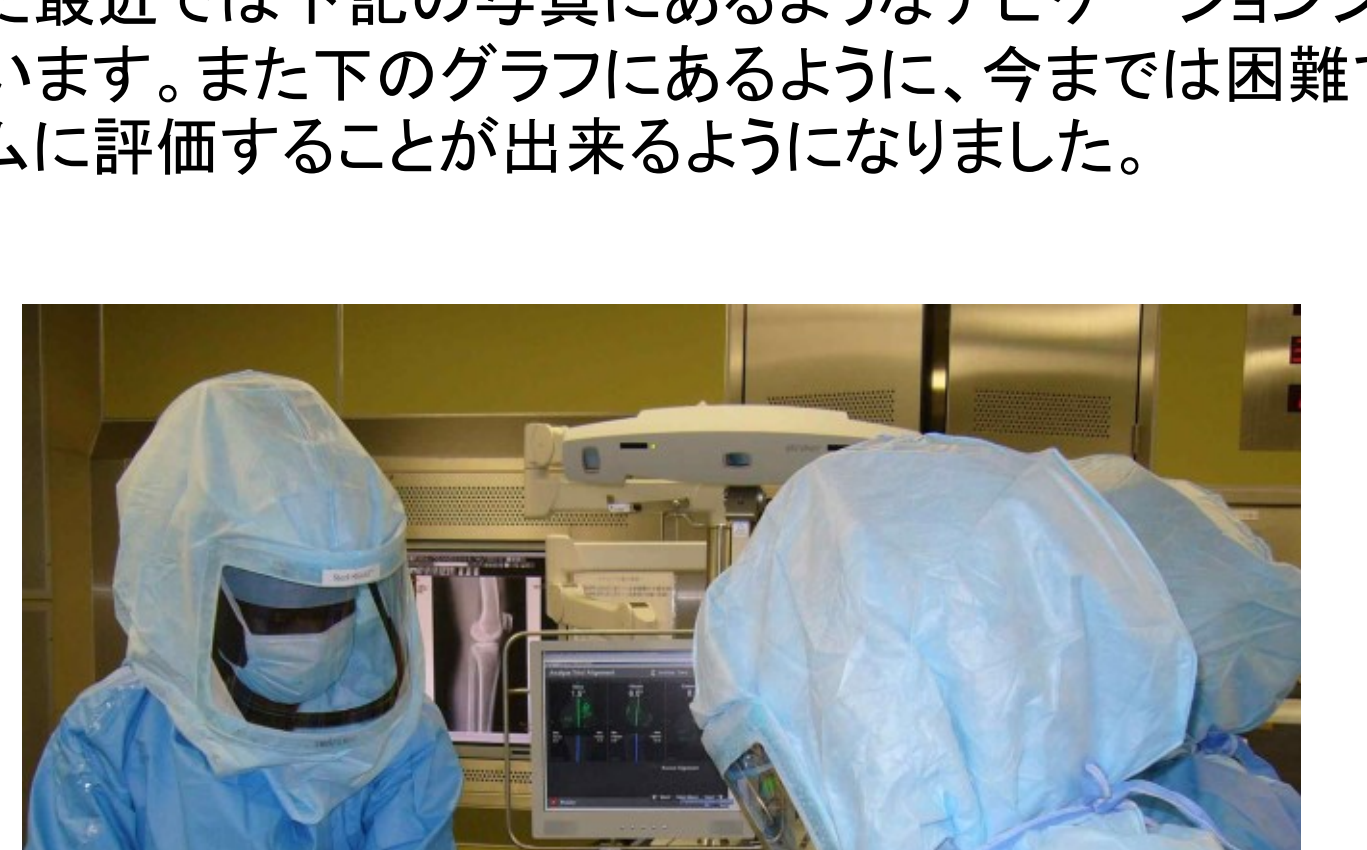

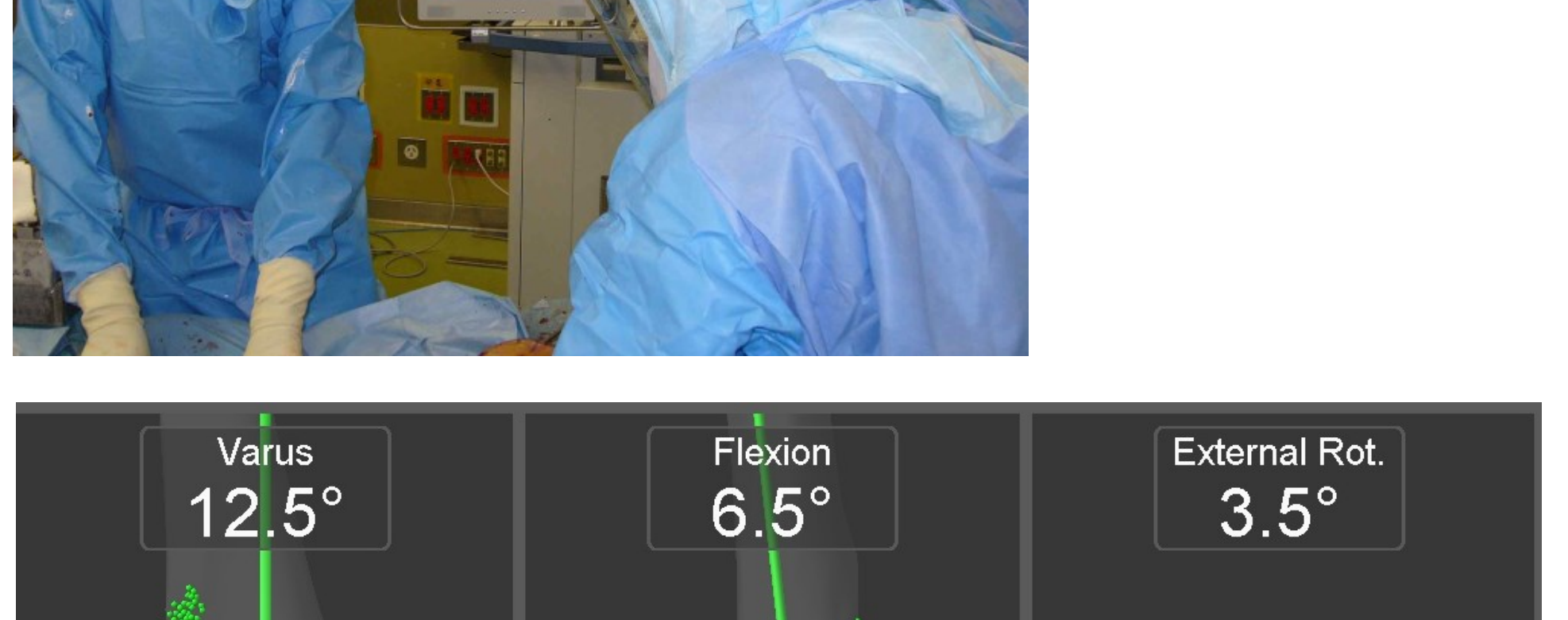

（上）ナビゲーション術中写真
（下）ナビゲーション計測画面

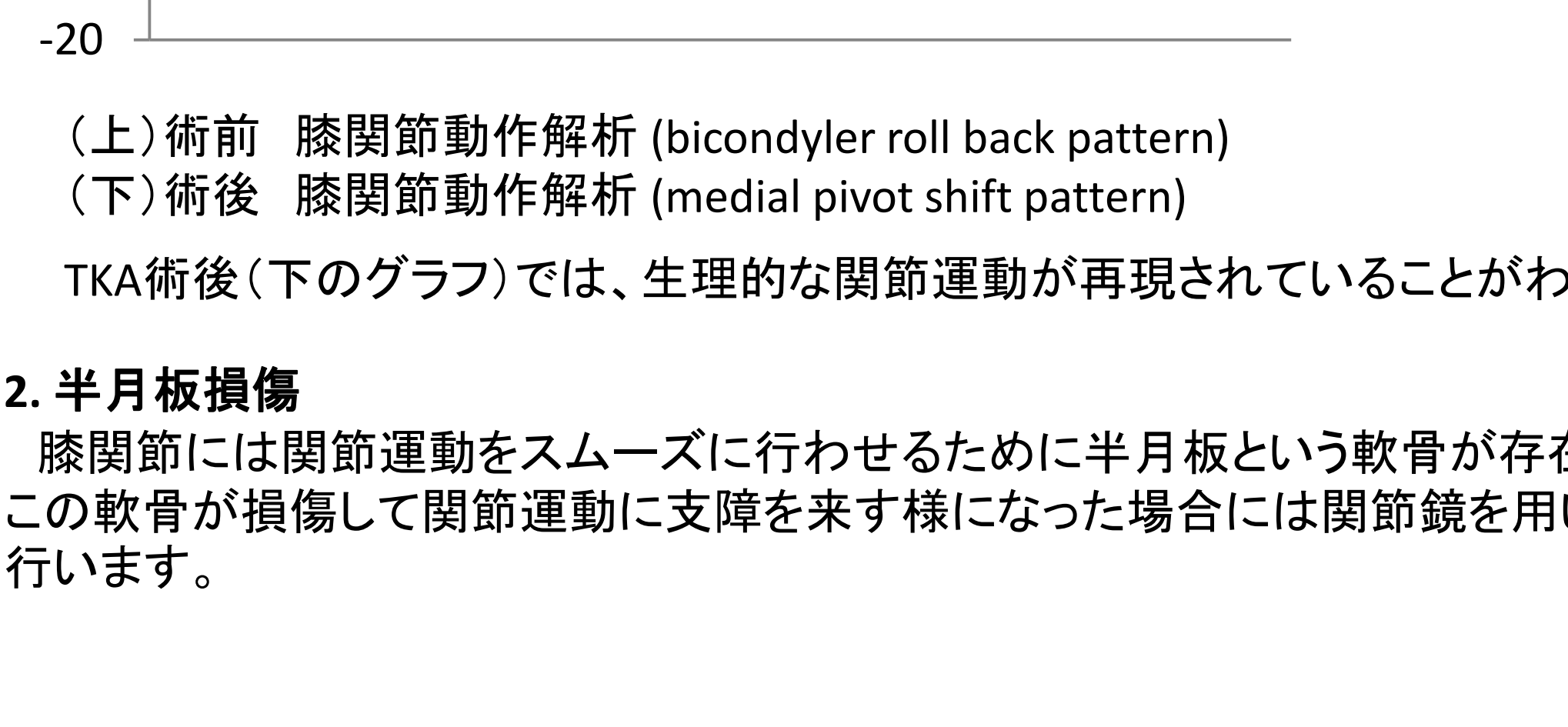

（上）術前 膝関節動作解析 (bicondyler roll back pattern)
（下）術後 膝関節動作解析 (medial pivot shift pattern)

TKA術後（下のグラフ）では、生理的な関節運動が再現されていることがわかります。

2. 半月板損傷
膝関節には関節運動をスムーズに行わせるために半月板という軟骨が存在しています。この軟骨が損傷して関節運動に支障を来す様になった場合には関節鏡を用いて修復術を行います。

3. 特発性膝骨壊死

X線画像

MRI画像

中高年の女性に多い病気として特発性膝骨壊死という病気があります（男女比1:3）。これは外傷や阻血が原因として膝の骨に壊死を生じる病気です。壊死の範囲が狭い場合には（荷重面の40%以下）保存的に荷重制限などを行うことで改善が見られますが、壊死範囲が広い場合には関節鏡によるデブリードマンや脛骨高位骨切り術や人工膝関節置換術を行います。

4. 膝の炎症性疾患、腫瘍
膝の炎症性疾患として関節リウマチ、色素性絨毛結節性滑膜炎(PVS: Pigmented Villonodular Synovitis)、滑膜性骨軟骨腫症、肉芽腫性滑膜炎、アミロイドーシス、痛風、偽痛風などがあります。

① 関節リウマチ
滑膜炎を来す代表的な疾患で、滑膜の病理組織像は絨毛状の滑膜増生、滑膜表層細胞の増生とフィブリノイドの沈着、リンパ球や形質細胞を主体とする炎症細胞浸潤、リンパ濾胞形成などが症状としてあります。膝関節においては関節水腫を伴い疼痛が高度となる場合が多く、治療は最近では関節鏡視下での滑膜切除が行われることがあります。

② 色素性絨毛結節性滑膜炎(PVS: Pigmented Villonodular Synovitis)
関節や腱鞘や滑液包の滑膜表面に限局性、あるいはびまん性、局所侵襲性の滑膜表層細胞の異常増殖を生じる原因不明の良性疾患です。病理組織では滑膜表層細胞の増殖により結節が形成され、ヘモジデリンの沈着が認められます。限局性であれば正常滑膜も含めた結節性病変の摘出で再発も少ないですが、びまん性では完全な摘出は困難で再発も多く認めます。（下図）

③ 肉芽腫性滑膜炎
サルコイドーシス、結核、非定型抗酸菌などにより、滑膜に肉芽腫が形成される疾患です。原疾患の治療と共に局所の滑膜切除が行われることもあります

③ 痛風、偽痛風
痛風性関節炎は様々な原因による高尿酸血症を基盤として、尿酸ナトリウム塩の沈着をきたす血症誘発性関節炎です。男女比は20:1で40歳以上の男性に好発します。関節炎の好発部位は母趾中基節関節で、発症は急激で強い疼痛を伴います。一方偽痛風は関節液中のピロリン酸カルシウム結晶によって誘発される関節炎で、多くは急性関節炎発作を生じます。関節炎は膝関節に最も多く見られます。